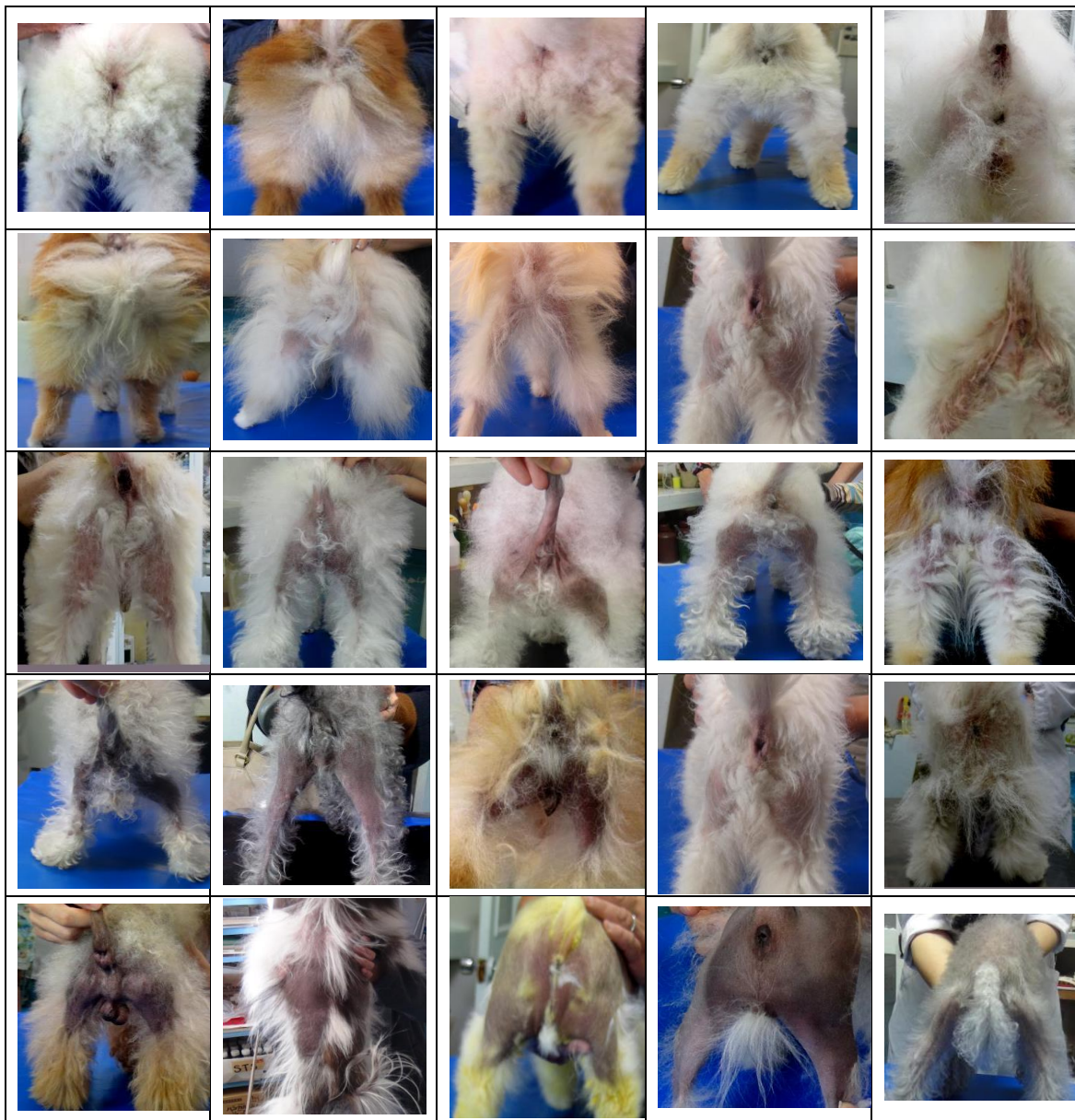


アロペシア X は主に小型犬のポメラニアンに発生する皮膚の原因不明の脱毛症です。
今回飼い主が早期発見する方法を開示します、まず最初の脱毛変化が首・肩近くから開示
しますので良く観察してください。

その皮膚・被毛の変化を写真で展示します。
軽い順から開示します 下絵へ重症になります。
当院の長年の多く症例から抜粋しました



貴方の愛犬は今 どの程度の皮膚・被毛の変化ですか？
自己診断は？

早く治療を初めてくださいますように心がけましょう